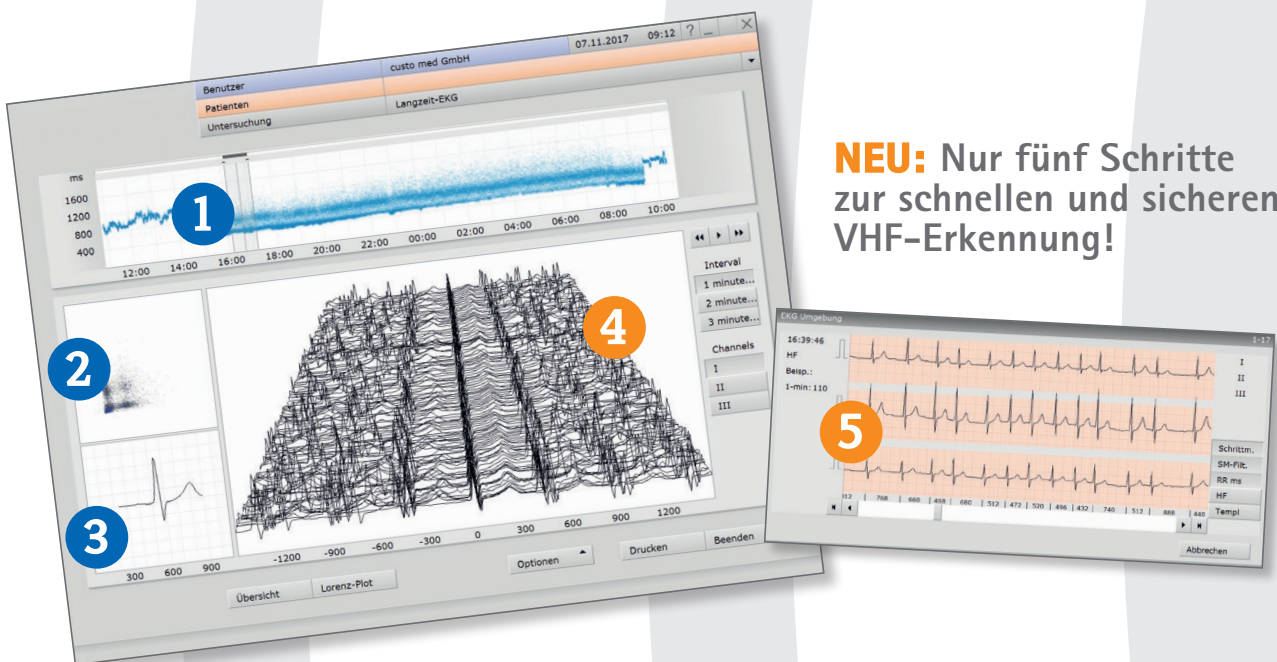


## custo VHF

# Vorhofflimmern erkennen einfach - schnell - zuverlässig

Der Weg zur zweifelsfreien VHF-Diagnostik verläuft in fünf Schritten.  
Ein Anfangsverdacht auf Vorhofflimmern lässt sich einfach, schnell und  
zuverlässig bestätigen oder verwerfen.



**NEU:** Nur fünf Schritte  
zur schnellen und sicheren  
VHF-Erkennung!

## Identifikation

- 1 Im RR-Trend sind hochfrequente Bereiche, die möglicherweise vom Sinusrhythmus abweichen, gut erkennbar. Durch Mausklick lassen sich diese anwählen.
- 2 Ein Blick auf den Lorenz-Plot zeigt ob Sinusrhythmus („Zigarrenform“), eine Rhythmusstörung (z.B. VES, dann „Schmetterlingsform“) oder Vorhofflimmern (diffuse „Punktewolke“) vorliegen könnte.
- 3 Im Summenkomplex ist zu erkennen, ob eine P-Welle vorliegt oder nicht.

## Verifizierung

- 4 Im Relief-EKG kann der Beginn bspw. einer paroxysmalen Flimmerepisode einfach und schnell erkannt werden. Durch Doppelklick auf die EKG-Kurve wird das Original-EKG aufgerufen.
- 5 Das Original-EKG erlaubt die zweifelsfreie Beurteilung. **Unklare und unsichere Befunde bzgl. Vorhofflimmern gehören von nun an der Vergangenheit an.**